KOMPLEKSOWE LECZENIE NERCZAKA PŁODOWEGO – DOŚWIADCZENIA WŁASNE

COMPLEX TREATMENT OF WILMS' TUMOR – OWN EXPERIENCE

Przemysław Wolak[1, 2]

[1] Zakład Anatomii Prawidłowej i Funkcjonalnej, Instytut Pielęgniarstwa i Położnictwa
Wydział Nauk o Zdrowiu Uniwersytetu Humanistyczno-Przyrodniczego Jana Kochanowskiego w Kielcach
Kierownik Zakłądu: dr hab. n. med. prof. UJK Andrzej Fryczkowski

[2] Oddział Chirurgii, Urologii i Traumatologii Dziecięcej
Wojewódzki Specjalistyczny Szpital Dziecięcy w Kielcach
Dyrektor: lek. med. Włodzimierz Wielgus

STRESZCZENIE

Kompleksowe leczenie nerczaka płodowego u dzieci rozpoczęto w Kielcach w listopadzie 2007 roku. Stało się to możliwe po spełnieniu wszystkich warunków formalnych (udział hematologów-onkologów, chirurgów, radioterapeutów i patologa, po uzyskaniu zgody Komisji Bioetycznej i uwzględnieniu bazy lokalowej i diagnostycznej).
Celem pracy jest przedstawienie możliwości leczenia, trudności terapeutycznych najmłodszego ośrodka leczenia nerczaka w Polsce.
Materiał stanowi 4 dzieci, z których u dwojga całe leczenie przebiegało w Kielcach. Dwoje pozostałych ze względu na trudności w trakcie leczenia i skomplikowanie przypadków przekazano do innych ośrodków. Jeden z tych pacjentów po zabiegu operacyjnym w Klinice Chirurgii i Urologii Dziecięcej we Wrocławiu miał kontynuowane leczenie w Kielcach.
Wnioski:
1. Po odpowiednim przygotowaniu ośrodka (wykształcenie zespołu lekarsko-pielęgniarskiego, stworzeniu warunków lokalowych, uzyskaniu zgody na leczenie) możliwe jest wprowadzenie leczenia nerczaka płodowego do ośrodka nieklinicznego.
2. Zaawansowane klinicznie przypadki oraz brak odpowiedzi na leczenie, mimo postępowania zgodnego z protokołem, wymagają skierowania dziecka do ośrodków klinicznych.

Słowa kluczowe: guz Wilmsa, nephroblastoma, chirurgia, Kielce.

ABSTRACT

The complex treatment of Wilms' tumor in children was started in Kielce in November 2007. This happened after the completion of all formalities (the participation of hematology-oncologists, surgeons, radiotherapists and a pathologist, after the approval of the Bioethics Committee and considering diagnostic and accommodation facilities).
The aim of the paper is to present the treatment options and the therapeutic difficulties in the youngest Wilms' tumor treatment center in Poland.
The material covers 4 children, of whom two had the entire treatment provided in Kielce. The other two because of difficulties in the course of treatment and complications were transferred to other centers. One of these patients after surgery in the Department of Children Surgery and Urology in Wroclaw had the treatment continued in Kielce.
Conclusions:
1. After the appropriate preparation of the center (medical and nursing staff qualifications, creation of proper living conditions, the consent to treatment) Wilms' tumor treatment can be introduced into the non-clinical center.
2. In the absence of experience, case complications and the lack of response to treatment in spite of compliance with the protocol a child should be directed to clinical centers.

Key words: Wilms' tumor, nephroblastoma, surgery, Kielce.

WSTĘP

Leczenie nerczaka płodowego (nephroblastoma) polega na rozpoznaniu guza, zastosowaniu chemioterapii przedoperacyjnej, wykonania zabiegu operacyjnego, kontynuacji chemioterapii pooperacyjnej, która w określonych przypadkach może być wspomagana przez radioterapię. W Europie leczenie przebiega zgodnie z protokołem Międzynarodowego Towarzystwa Pediatrów Onkologów (SIOP) pod nazwą Neph-

roblastoma December 2001. Stany Zjednoczone AP nie stosują chemioterapii przedoperacyjnej i rozpoczynają leczenie od zabiegu operacyjnego.

W Polsce leczeniem nerczaka płodowego zajmuje się 13 ośrodków onkologii dziecięcej, 12 spośród nich to kliniki uniwersytetów i akademii medycznych. Jedynym ośrodkiem nieklinicznym, który ma możliwość i zgodę na leczenie tego schorzenia są Kielce (zgoda koordynatora z ramienia SIOP prof. Krystyny Sawicz-Birkowskiej oraz Komisji Bioetycznej przy Świętokrzyskiej Izbie Lekarskiej). Na bazie Wojewódzkiego Specjalistycznego Szpitala Dziecięcego im. W. Buszkowskiego i Świętokrzyskiego Centrum Onkologii stworzono zespół pielęgniarsko-lekarski prowadzący dzieci z tą chorobą nowotworową. Za leczenie na Oddziale Hematologiczno-Onkologicznym WSSD odpowiada lekarz Grażyna Karolczyk, na Oddziale Chirurgii, Urologii i Traumatologii Dziecięcej lekarz Piotr Stępień, lekarz Maria Kusińska oraz dr Przemysław Wolak, który jest jednocześnie koordynatorem całego leczenia, odpowiedzialnym za kontakty z ośrodkiem nadrzędnym na Polskę z ramienia SIOP. Za radioterapię dzieci z nerczakiem płodowym odpowiedzialna jest lekarz Renata Borycka z Działu Radioterapii Świętokrzyskiego Centrum Onkologii. Badania patologiczne wykonuje Zakład Patologii Insytutu Pomnika Centrum Zdrowia Dziecka w Warszawie kierowany przez prof. Macieja Pronickiego. Bez rzeszy tych ludzi, ale także radiologów, anestezjologów oraz pań pielęgniarek, fizjoterapeutów i psychologów, wprowadzenie możliwości leczenia dzieci z tym schorzeniem byłoby niemożliwe.

Celem pracy jest przedstawienie możliwości leczenia, trudności terapeutycznych najmłodszego ośrodka leczenia nerczaka płodowego w Polsce.

OPIS PRZYPADKÓW

Pierwszy pacjent. Dziewczynka 23-miesięczna od 2 miesięcy leczona w rejonie zamieszkania z powodu zaparć, matka zauważała powiększenie obwodu brzucha oraz zmniejszenie łaknienia u dziecka. W wykonanych badaniach obrazowych stwierdzono guz zajmujący całą lewą połowę jamy brzusznej − niejednorodna zmiana guzowata 13,5×10×7 cm, obj. 600 ml, od strony przyśrodkowej pasmo hipoechogenne 55×25 mm – pakiet węzłów chłonnych. Tuż powyżej przepony dwa lite obszary długości 18 i 13 mm, sugerujące możliwość przerzutów do płuc. (fot. 1). Zostały one potwierdzone w klasycznym badaniu radiologicznym (fot. 2). W tomografii komputerowej klatki piersiowej wykazano obecność 16 przerzutów do płuc, a w tomografii jamy brzusznej potwierdzono lokalizację guza wywodzącego się z nerki lewej. Badania laboratoryjne (enolaza neurospecyficzna i kwas wanilinomigdałowy) pomogły zróżnicować guz z nerwiakiem zarodkowym (neuroblastoma). Zdodnie z procedurą SIOP bez pobrania jakiegokolwiek badania histopatologicznego zakwalifikowano dziecko do chemioterapii przedoperacyjnej trwającej 6 tygodni, opartej na Actynomycynie, Vincrystynie i Doxorubicynie. Obserowano gwałtowne „stapianie się" guza (co świadczyło o prawidłowym postawieniu rozpoznania guza nerki). Przed leczeniem operacyjnym ustąpiły również przerzuty do płuc (fot. 4), a guz nerki z IV stopnia zaawansowania zaklasyfikowany został jako guz w I stopniu zaawansowania według SIOP. Leczenie chirurgiczne polegało na nefrektomii wraz z usunięciem węzłów chłonnych wnęki nerki i przypęcherzowym moczowodu lewego (fot. 5). W przebiegu pooperacyjnym, po uzyskaniu wyniku histopatologicznego – „Nephroblastoma typ regresyjny (niemal cała masa guza uległa martwicy), wśród tkanek martwych widoczne mikroskopowe ogniska »żywego« nowotworu składającego się z balstemy z ogniskową anaplazją, guz mieści się w kategorii o pośrednim ryzyku wg SIOP" − stosowano 27-tygodniową chemioterapię ramieniem A. Obecnie dziecko jest w całkowitej remisji pod kontrolą Poradni Hematologiczno-Onkologicznej.

Drugi pacjent. Dziewczynka 11-miesięczna, u której matka zaobserwowała powiększający się obwód brzucha i zaburzenia łaknienia. W usg jamy brzusznej stwierdzono po stronie prawej masę guzowatą wielkości 100×105×130 mm, obj. około 700 ml, potwierdzoną tomografią komputerową jamy brzusznej. Nie wykazano obecności przerzutów odległych (fot. 6). Przy braku podwyższenia markerów charakterystycznych dla nerwiaka zarodkowego włączono chemioterapię przedoperacyjną zaplanowaną w tym stopniu zaawansowania na 4 tygodnie. W 3 tygodniu chemioterapii guz zaczął gwałtownie rosnąć, osiągając objętość 1100 ml. Ze względu na brak poprawy i możliwość neuroblastomy niewydzielającej, dziecko przekazano do Kliniki Hematologii i Onkologii Dziecięcej we Wrocławiu. Dokończono chemioterapię przedoperacyjną i zoperowano pacjentkę w Klinice Chirurgii i Urologii Dziecięcej we Wrocławiu. Usunięto nerkę prawą, nie udało się oddzielić torebki guza od wnęki wątroby. W badaniu histopatologicznym stwierdzono: „Non anaplastic nephroblastoma stromal predominant with important rhabdomyomatosus differentiatum". Dziecko poddano zgodnie z protokołem leczenia 27-tygodniowej chemioterapii pooperacyjnej, uzyskując całkowitą remisję. Leczenie pooperacyjne kontynuowano w Kielcach na Oddziale Hematologiczno-Onkologicznym WSSD.

Fot. 1

Fot. 2

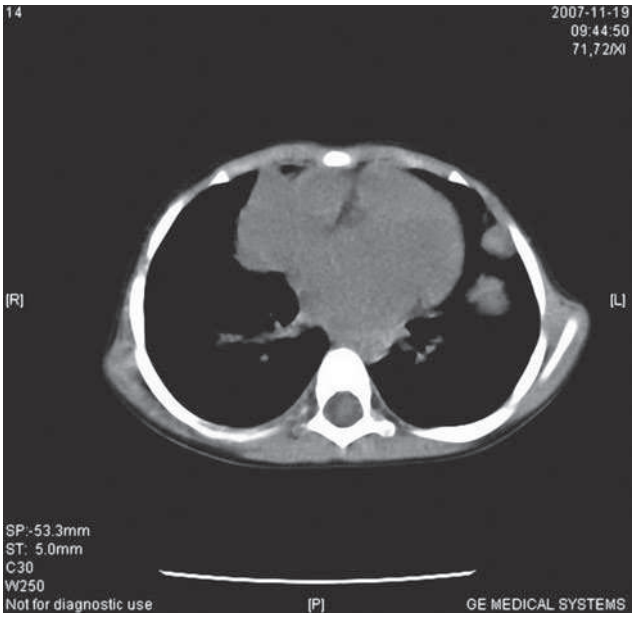

Fot. 3

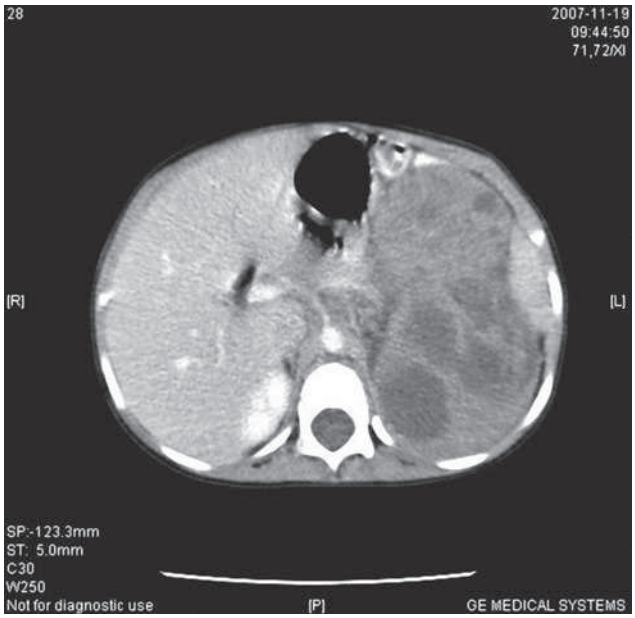

Fot. 4

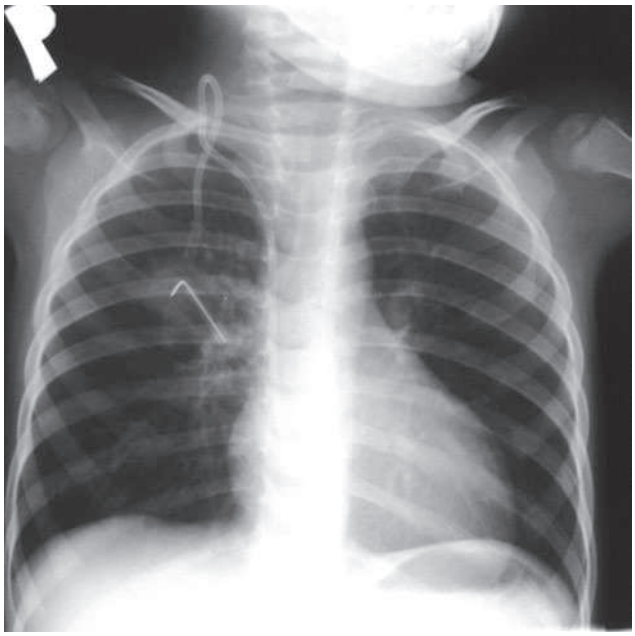

Fot. 5

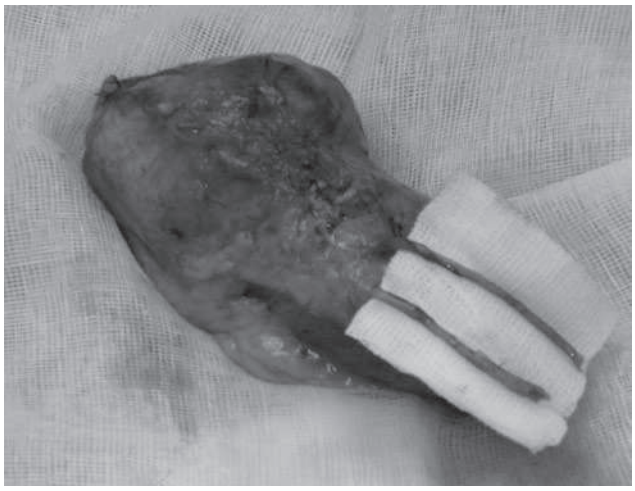

Fot. 6

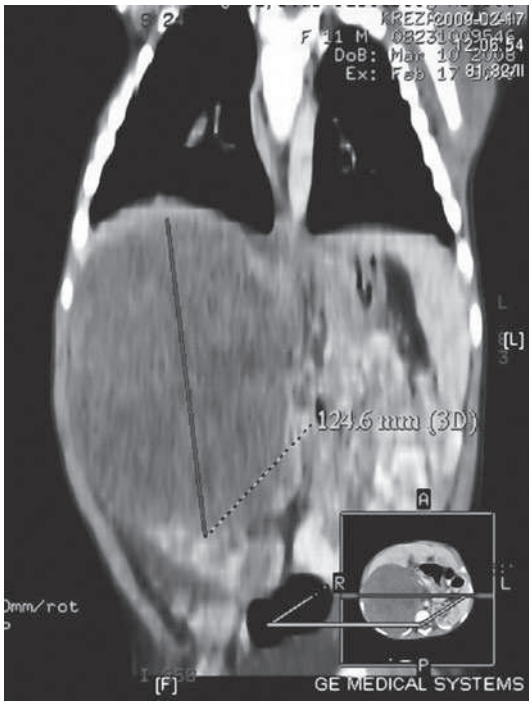

Fot. 7

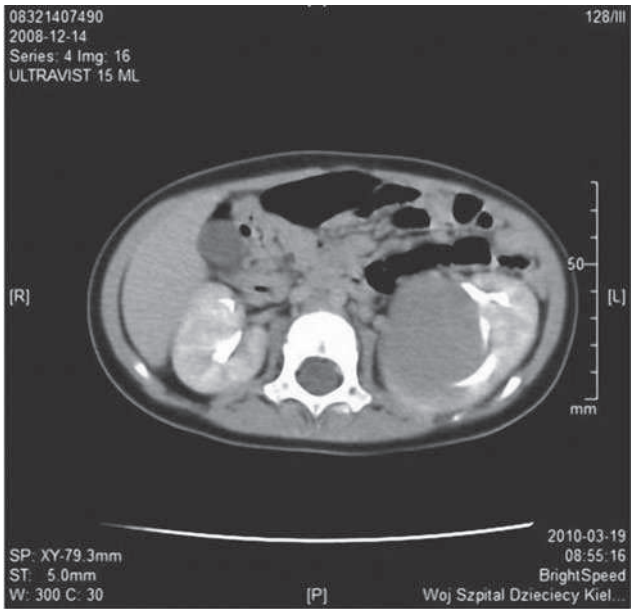

Fot. 8

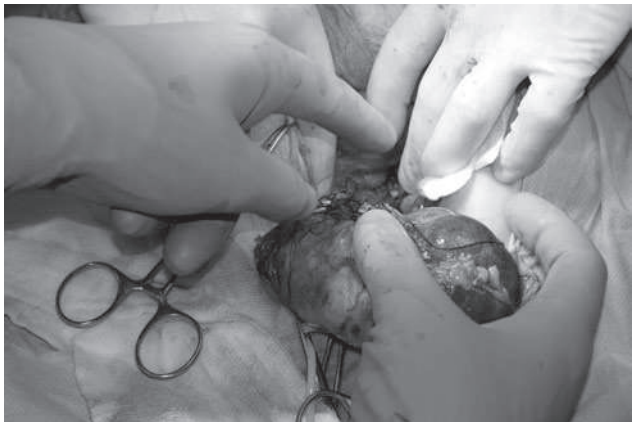

Fot. 9

Trzeci pacjent. Chłopiec 3-letni skierowany z rozpoznaniem zespołu nerczycowego. W wywiadzie podno gorsze łaknienie, zaparcia. Dodatkowo stwierdzano zaburzenia elektrolitowe (poziomy sodu w surowicy krwi: 129 mmol/l, 132 mmol/l, 125 mmol/l, 121 mmol/l, 122 mmol/l; poziomy potasu w surowicy krwi: 2,44 mmol/l, 3,25 mmol/l, 2,85 mmol/l, 3,26 mmol/l, 2,85 mmol/l) oraz nadciśnienie tętnicze (RR: 150/102, 143/103, 144/100, 155/113). W badaniu usg stwierdzono obecność guza w górnym biegunie nerki lewej (63×56×60 mm). Potwierdziło to badanie tomografii komputerowej jamy brzusznej (zmiana guzowata lita z cechami rozpadu bez zwapnień w części górnogrzbietowej nerki lewej (68×54×67mm obj. 128ml). Wyrównywano zaburzenia wodno-elektrolitowe oraz włączono leczenie przeciwnadciśnieniowe. Badania laboratoryjne wykluczyły możliwość guza czynnego typu neuroblastoma. Przed włączeniem chemioterapii wszczepiono port centralny do długotrwałego leczenia przeciwnowotworowego. Po zabiegu operacyjnym pacjent po kilku godzinach przeniesiony został z powodu przełomu nadciśnieniowego i uogólnionych drgawek na Oddział Anestezjologii i Intensywnej Terapii. Wskutek niemożności ustabilizowania ciśnienia tętniczego i braku możliwości wyrównania zaburzeń w gospodarce elektrolitowej dziecka zrezygnowano z chemioterapii przedoperacyjnej. Dziecko przekazano do Kliniki Hematologii Uniwersyteckiego Szpitala Dziecięcego w Krakowie, gdzie został zoperowany przed włączenia chemioterapii. Po usunięciu nerki zaburzenia ustąpiły i dziecko z rozpoznaniem histopatologicznym nerczaka poddano chemioterapii pooperacyjnej. Okresowa kontrola nie wykazała wznowy procesu nowotworowego.

Czwarty pacjent. Chłopiec 15-miesięczny, u którego przypadkowo znaleziono w usg guz nerki. Potwierdzony w tomografii komputerowej jamy brzusznej (W 2/3 górnych lewej nerki zmiana lita 70×48×56 mm, V-100 ml) (fot. 7, 8) Podano 4-tygodniową chemioterapię przedoperacyjną, uzyskując prawie całkowitą regresję guza. Operowany – usunięto lewą nerkę (fot. 9). W badaniu histopatologicznym – Nephroblastoma z niemal całkowitą regresją zmiany nowotworowej. Podano 4-tygodniową chemioterapię pooperacyjną. Kontrola hematologów-onkologów dziecięcych nie wykazała u chłopca cech choroby nowotworowej.

OMÓWIENIE

W krajach Unii Europejskiej obowiązującym schematem postępowania u dzieci z guzem Wilmsa (nerczakiem płodowym − nephroblastoma) jest

przedoperacyjna chemioterapia [1] (protokół SIOP December 2001). Diagnostyka oparta jest na badaniu usg jamy brzusznej i tomografii komputerowej jamy brzusznej uzupełnionej klasycznym zdjęciem radiologicznym płuc [2]. W przypadku podejrzenia przerzutów do tkanki płucnej obowiązuje wykonanie tomografii komputerowej klatki piersiowej [3, 4]. Celem różnicowania z innym nowotworem zarodkowym (neuroblastoma − nerwiak zarodkowy) o podobnej lokalizacji oznacza się wydalanie amin katecholowych w moczu oraz enolazę neurospecyficzną w surowicy krwi. Na tej podstawie określa się stadium rozwoju nowotworu. Nie pobiera się materiału histopatologicznego (biopsja cienkoigłowa guza dozwolona jest tylko w przypadkach nietypowych, ale jednocześnie przesuwa pacjenta do stadium III rozwoju nowotworu). Po zakończonej diagnostyce włącza się chemioterapię trójlekową (Actynomycyna, Vincrystyna, Doxorubicyna) na okres 4 tygodni lub 6 tygodni w razie przerzutów do płuc − tzw. chemioterapia przedoperacyjna. Po leczeniu wstępnym wykonuje się zabieg operacyjny usuniecia nerki. W ściśle określonych przypadkach możliwe jest wycięcie segmentowe nerki, tzw. nephro-sparring-surgery. Po otrzymaniu wyniku histopatologicznego guza w zależności od zróżnicowania guza stosuje się chemioterapię pooperacyjną. Trwałe wyleczenie w zależności od stadium zaawansowania wynosi 76−100% przypadków [5, 6]. Zupełnie inne podejście do leczenia nerczaka płodowego reprezentują Amerykanie (protokół NWTS − National Wilms' Tumor Study). Uważają oni, że nie można w ciemno tylko na podstawie badań obrazowych i laboratoryjnych rozpoznać i leczyć dzieci. Pierwszym etapem leczenia w USA jest usunięcie nerki lub, gdy jest to niemożliwe, pobranie wycinka z guza i dopiero po uzyskaniu wyniku histopatologicznego włączenie chemioterapii [7].

Pierwsza pacjentka leczona przez nas miała olbrzymi guz brzucha z przerzutami nowotworowymi do płuc. Chemioterapia przedoperacyjna pozwoliła nam zmniejszyć objętość guza i znacznie ułatwiła usunięcie nerki bez możliwości pęknięcia guza, co byłoby bardzo prawdopodobne przy pierwotnej operacji wykonanej według protokołu NWTS. Jednocześnie po podaniu chemioterapii przedoperacyjnej w badaniach obrazowych nie wykazaliśmy obecności przerzutów do płuc. U drugiej pacjentki, mimo postępowania zgodnie z europejskim protokołem SIOP December 2001 i podawanej chemioterapii, guz nie zmniejszał się, co mogło świadczyć, że mimo zachowania wszystkich dostępnych procedur mogliśmy leczyć inny rodzaj nowotworu, który nie był wrażliwy na podaną chemioterapię. Budziło to nasz niepokój. Jednocześnie przerwanie podawania leczenia przedoperacyjnego lub wykonanie biopsji przesunęłoby naszą pacjentkę ze stadium I/II zaawansowania nowotworu do stadium III, co wiązałoby się ze zmniejszeniem szans na trwałe wyleczenie dziecka i konieczność wdrożenia jeszcze bardziej agresywnego leczenia chemicznego i ewentualnej radioterapii. Dlatego też, leczenie przedoperacyjne dokończono w ośrodku referencyjnym i tam zoperowano pacjentkę. Nasze obawy okazały się nieuzasadnione, badanie histopatologiczne potwierdziło obecność nerczaka i właściwe postępowanie. Trzeci pacjent z niewielkim guzem po zakończeniu diagnostyki, w czasie zabiegu operacyjnego wszczepienia portu naczyniowego rozwinął przełom nadciśnieniowy z pogłębieniem zaburzeń elektrolitowych [8]. Niemożliwe było rozpoczęcie chemioterapii przedoperacyjnej. Należało wykonać nefrektomię, co jednak jest niezgodne z protokołem obowiązującym w Polsce i dlatego pacjenta przekazano do ośrodka klinicznego. Czwarty pacjent z niewielkim guzem wykrytym przypadkowo, po leczeniu wstępnym, które spowodowało zmniejszenie rozmiarów nowotworu na tyle, że można było myśleć o operacji oszczędzającej nerkę (NSS). Jednak lokalizacja blisko wnęki nerki wykluczała taką możliwość. Po nefrektomii dziecko otrzymało 4-tygodniową chemioterapię pooperacyjną i po takim postępowaniu w ośrodkach stosujących protokół SIOP December 2001 nie odnotowano zgonu po zakończeniu leczenia z powodu wznowy nowotworu.

WNIOSKI:

1. Po odpowiednim przygotowaniu ośrodka (wykształceniu zespołu lekarsko-pielęgniarskiego, stworzeniu warunków lokalowych, uzyskaniu zgody na leczenie) możliwe jest wprowadzenie leczenia nerczaka płodowego do ośrodka nieklinicznego.
2. Zaawansowane klinicznie przypadki oraz brak odpowiedzi na leczenie, mimo postępowania zgodnego z protokołem, wymagają skierowania dziecka do ośrodków klinicznych.

PIŚMIENNICTWO

[1] Kline N, Sevier N. Solid Tumors in Children. J of Ped Nursing 2003; 18: 96−102.
[2] Coppes MJ. Wilms tumor: to cure and understanding. Critical Reviews in Oncology/Hematology 1995; 18: 179−196.
[3] Brisse J, Smets AM, Kaste SC et al. Imaging in unilateral Wilms tumour. Pediatric Radiology 2008; 38: 18–29.

[4] Wootton G, Albano EA et al. Chest radiography versus chest CT in the evaluation for pulmonary metastases in patients with Wilms' tumor: a retrospective review. Pediatric Radiology 2000; 30: 533−539.
[5] Nakamura L, Ritchey M. Current Management of Wilms' Tumor. Current Urology Reports 2010; 11: 58−65.
[6] Seseke F, Gutjahr P, Kremens B. Wilms tumor. Der Urologe 2006; 45: 235− 238.
[7] Ritchey M. Primary nephrectomy for Wilms' tumor approach of the National Wilms' Tumor Study Group. Urology 1996; 47: 787−791.
[8] Wong W, Mauger D, Treatment of Wilms tumor-related hypertension with losartan and captopril. Pediatric Nephrology 2004; 19: 805−807.

Adres do korespondencji:

dr n. med. Przemysław Wolak
Wydział nauk o Zdrowiu UJK
25-317 Kielce, Al. IX Wieków Kielce 19
e-mail: przemek_wolak@poczta.onet.pl
tel. +48 41 349 69 35